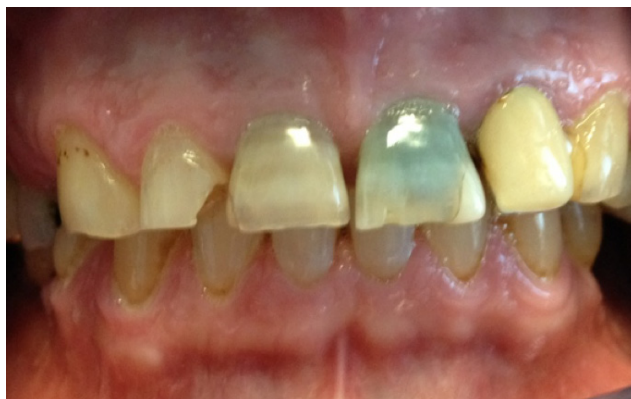
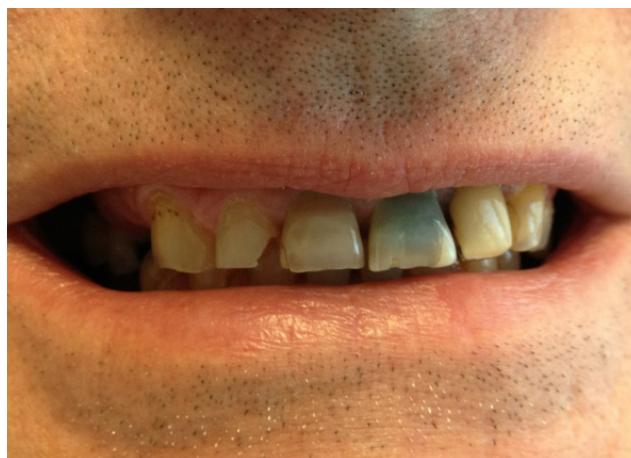
CASO CLINICO 8

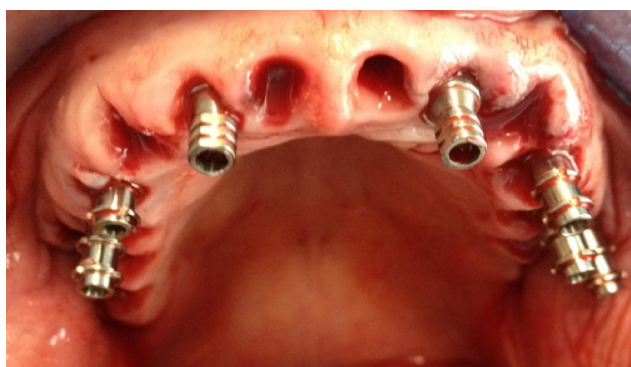
RIABILITAZIONE DELL'ARCATA SUPERIORE

 **Martedì ore 10,00**

Si presenta nel nostro studio C.R. 64 anni.
Vorrebbe migliorare l'estetica e la
funzionalità masticatoria della sua bocca.



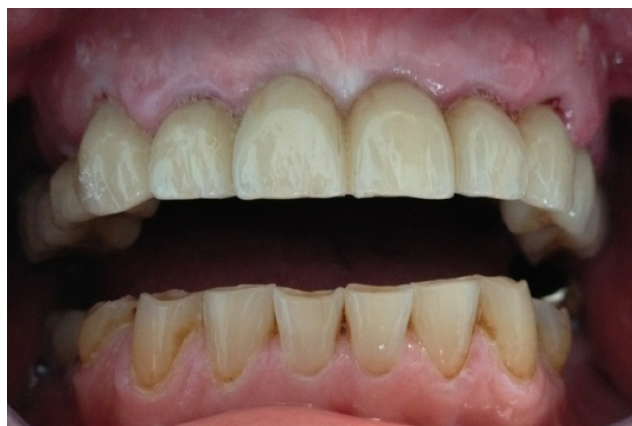Constatata la irrecuperabilità degli elementi
dentari viene programmato l'intervento di
estrazione, inserimento di otto impianti e
presa delle impronte.



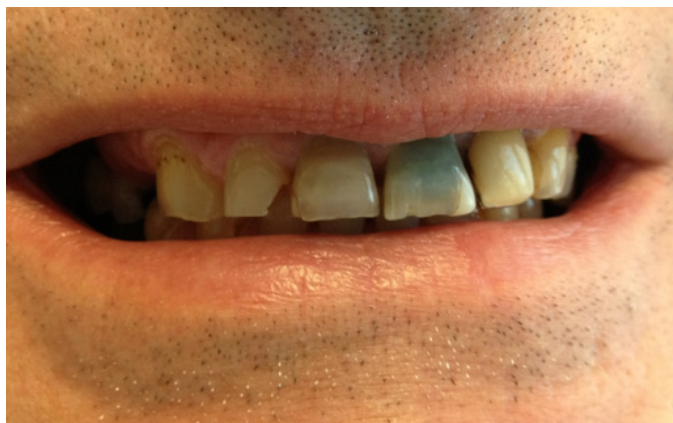>>>

CASO CLINICO 8 RIABILITAZIONE DELL'ARCATA SUPERIORE

Viene quindi montato
il manufatto protesico fisso.



Prima



Dopo

