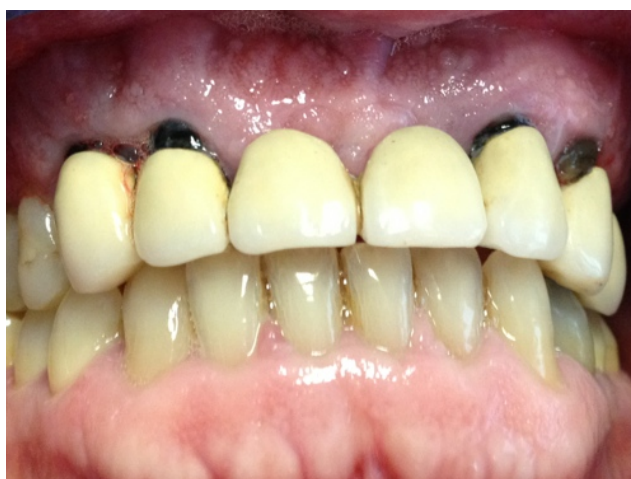
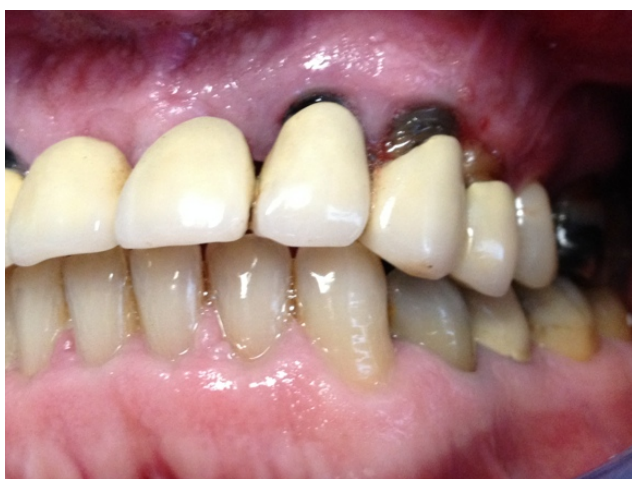
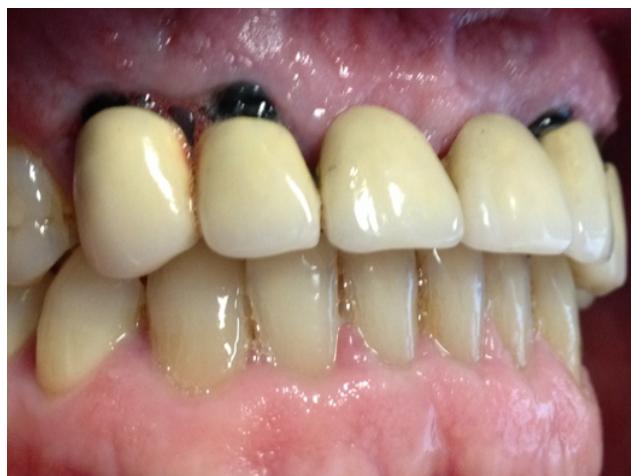## CASO CLINICO 2

### POST-ESTRATTIVO A CARICO IMMEDIATO GRUPPO FRONTALE

 **Mercoledì ore 17,00**

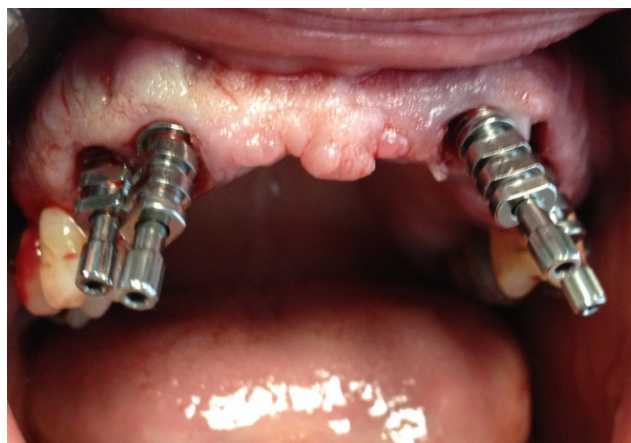
Il paziente si presenta nel nostro Studio con fratture multiple e mobilità delle radici naturali del gruppo frontale superiore. Lamenta difficoltà masticatorie, dolore e disagio per l'estetica.



Constatata la irrecuperabilità dei denti naturali a supporto delle sue sei corone artificiali in metallo-ceramica viene programmato l'intervento per il giorno seguente.

 **Giovedì ore 9,00**

Vengono estratti i quattro denti naturali, inseriti altrettanti impianti e vengono immediatamente rilevate delle impronte. *Durata complessiva dell'intervento: 25 minuti.*

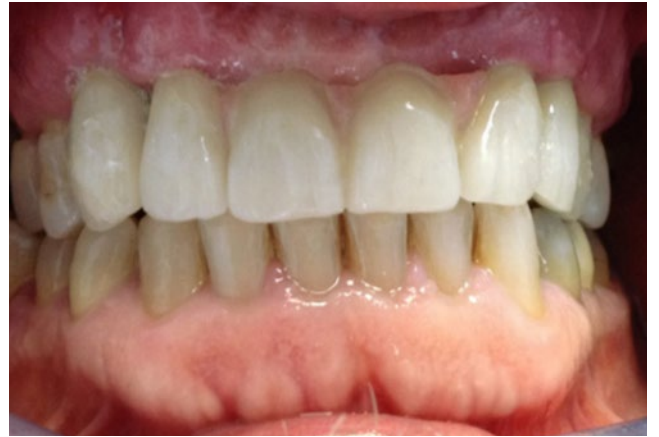

← Giovedì ore 9,45

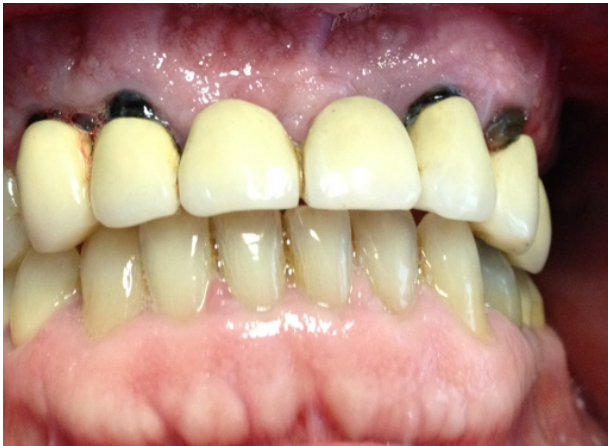Il paziente viene congedato con adeguata terapia antibiotica e antidolorifica.

⌚ Giovedì ore 18,00

Viene avvitato agli impianti un provvisorio che sarà sostituito dopo qualche mese con delle corone in ceramica ma che assicura al paziente in tempi rapidi un miglioramento della funzionalità masticatoria, dei sintomi dolorifici e dell'estetica.



Prima



Dopo

